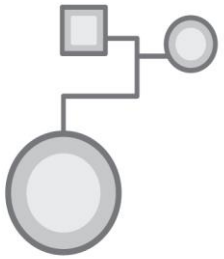

Генетические школы
genschool.ru

NGS в практике врача-генетика

Д.м.н. Воинова В.Ю., в.н.с.

Обособленного структурного подразделения
“Научно-исследовательский клинический институт педиатрии имени Вельтищева Ю.Е.” ГБОУ ВПО РНИМУ им. Н.И. Пирогова Минздрава России
г. Москва

Лекция прочитана в рамках проекта genschool.ru, октябрь 2016 г.

Виды NGS

- **Секвенирование генома** (около 90-95% генома человека), генерирует 3-4 млн вариантов (отклонений от референсного генома)
- **Секвенирование экзома** (около 1,5 % генома человека), генерирует 15-20 тыс вариантов
- **Генные панели:**

  Клинический экзом – несколько тысяч генов

  Кардиопанель – сотни генов

  Миопатии – десятки генов.

Целесообразность секвенирования экзома

- Кодирующие последовательности составляют примерно 1% генома человека (около 30Mb)
- При этом 85% патогенных мутаций сосредоточены в кодирующих участках генома
- Сегодня лучше изучены мутации в экзонах, экзон-интронных сочленениях, отвечающих за сплайсинг, регуляторных и промоторных областях генов и 5’- и 3’- некодирующих, но транслируемых последовательностях
- Секвенировать экзом существенно дешевле…

Для чего используется NGS в клинической практике?

Объяснение генетической этиологии неизвестных фенотипов

Фенотип соответствует заболеванию, для которого нет специфического генетического теста

Синдром аблефарон-макростомии (OMIM 200110)

Синдром аблефарон-макростомии (OMIM 200110)

Ген *TWIST2* (2q37.3)

AJHG

All Content

The American Journal of Human

Explore Online Now Current Issue Archive Journal Information For Authors

< Previous Article

Volume 97, Issue 1, p99–110, 2 July 2015

Recurrent Mutations in the Basic Domain of *TWIST2* Cause Ablepharon Macrostomia and Barber-Say Syndromes

Shannon Marchegiani,[1,2,31] Taylor Davis,[1,31] Federico Tessadori,[3,31] Gijs van Haaften,[4] Francesco Brancati,[5] Alexander Hoischen,[6] Haigen Huang,[7] Elise Valkanas,[1] Barbara Pusey,[1] Denny Schanze,[8] Hanka Venselaar,[6] Anneke T. Vulto-van Silfhout,[6] Lynne A. Wolfe,[1,9] Cynthia J. Tifft,[1,9] Patricia M. Zerfas,[10] Giovanna Zambruno,[11] Ariana Kariminejad,[12] Farahnaz Sabbagh-Kermani,[13] Janice Lee,[14] Maria G. Tsokos,[15] Chyi-Chia R. Lee,[15] Victor Ferraz,[16] Eduarda Morgana da Silva,[16] Cathy A. Stevens,[17] Nathalie Roche,[18] Oliver Bartsch,[19] Peter Farndon,[20] Eva Bermejo-Sanchez,[21] Brian P. Brooks,[22] Valerie Maduro,[1] Bruno Dallapiccola,[23] Feliciano J. Ramos,[24] Hon-Yin Brian Chung,[25] Cédric Le Caignec,[26] Fabiana Martins,[27] Witold K. Jacyk,[28] Laura Mazzanti,[29] Han G. Brunner,[6,30] Jeroen Bakkers,[3] Shuo Lin,[7] May Christine V. Malicdan,[1,9,*] Cornelius F. Boerkoel,[1] William A. Gahl,[1,9,*] Bert B.A. de Vries,[6] Mieke M. van Haelst,[4] Martin Zenker,[8,32] and Thomas C. Markello[1,32]

Ablepharon macrostomia syndrome (AMS) and Barber-Say syndrome (BSS) are rare congenital ectodermal dysplasias characterized by similar clinical features. To establish the genetic basis of AMS and BSS, we performed extensive clinical phenotyping, whole exome and candidate gene sequencing, and functional validations. We identified a recurrent de novo mutation in *TWIST2* in seven independent AMS-affected families, as well as another recurrent de novo mutation affecting the same amino acid in ten independent BSS-affected families. Moreover, a genotype-phenotype correlation was observed, because the two syndromes differed based solely upon the nature of the substituting amino acid: a lysine at TWIST2 residue 75 resulted in AMS, whereas a glutamine or alanine yielded BSS. *TWIST2* encodes a basic helix-loop-helix transcription factor that regulates the development of mesenchymal tissues. All identified mutations fell in the basic domain of *TWIST2* and altered the DNA-binding pattern of Flag-TWIST2 in HeLa cells. Comparison of wild-type and mutant *TWIST2* expressed in zebrafish identified abnormal developmental phenotypes and widespread transcriptome changes. Our results suggest that autosomal-dominant *TWIST2* mutations cause AMS or BSS by inducing protean effects on the transcription factor's DNA binding.

Для чего используется NGS в клинической практике?

Объяснение генетической этиологии неизвестных фенотипов

Фенотип соответствует заболеванию, для которого нет специфического генетического теста

Выполненные генетические тесты не выявили патогномоничных для заболевания генетических изменений

Выяснение причин заболеваний с выраженной генетической гетерогенностью (кардиомиопатии несиндромальные формы умственной отсталости и др)

Пример генетической гетерогенности – синдром Барде – Бидля

Генотип:

BBS1 (209900) - *BBS1*(209901) 11q13;
BBS2 (615981) - *BBS2*(606151) 16q13;
BBS3 (600151) - *ARL6* (608845) 3q11;
BBS4 (615982) - *BBS4* (600374) 15q22;
BBS5 (615983) - *BBS5*(603650) 2q31;
BBS6 (605231) - *MKKS* (604896) 20p12;
BBS7 (615984) - *BBS7*(607590) 4q27;
BBS8 (615985) - *TTC8* (608132) 14q32;
BBS9 (615986) - *PTHB1*(607968) 7p14 ;
BBS10 (615987) - *BBS10* (610148) 12q;
BBS11 (615988) - *TRIM32* (602290) 9q33;
BBS12 (615989) - *BBS12* (610683) 4q27;
BBS13 (615990) - *MKS1* (609883) 17q23);
BBS14 (615991) - *CEP290* (610142) 12q21;
BBS15 (615992) - *C2ORF86* (613580) 2p15;
BBS16 (615993) - *SDCCAG8* (613524) 1q43;
BBS17 (615994) - *LZTFL1* (606568) 3p21;
BBS18 (615995) - *BBIP1* (613605) 10q25;
BBS19 (615996) - *IFT27* (615870) 22q12

Фенотип: пигментный ретинит ожирение полидактилия аномалии почек гипогонадизм психические нарушения

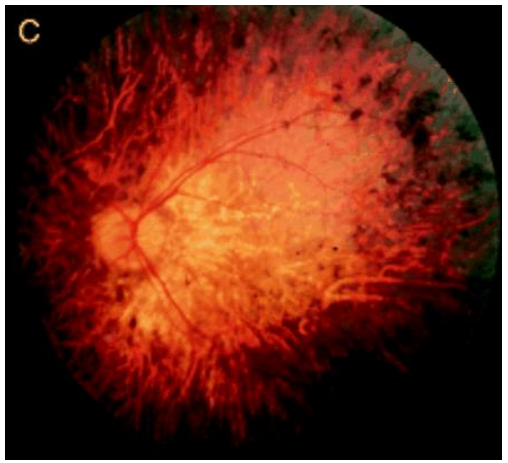

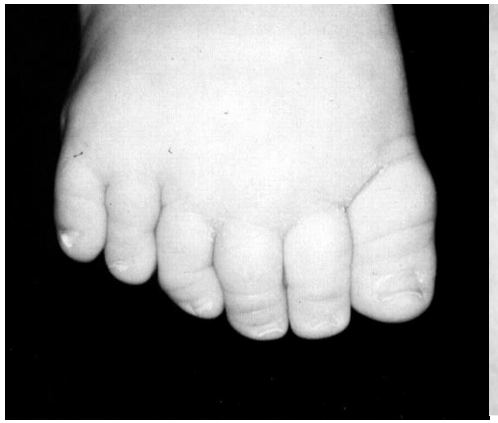

Для чего используется NGS в клинической практике?

Объяснение генетической этиологии неизвестных фенотипов

Фенотип соответствует заболеванию, для которого нет специфического генетического теста

Выполненные генетические тесты не выявили патогномоничных для заболевания генетических изменений

Выяснение причин заболеваний с выраженной генетической гетерогенностью (кардиомиопатии несиндромальные формы умственной отсталости и др)

У практически здоровых индивидуумов – выясненеие генетической предрасположенности к манифестации ряда заболеваний

Эффективность NGS в диагностике различных заболеваний

Автор	Лаборатория	Число обследованных	Процент эффективной диагностики	Группа заболеваний
Yang et al., 2014	DNA Diagnostic Laboratory of Baylor, США	2000	25.2%	Нейропатии
Neveling et al., 2013	Radboud University Medical Center, Нидерланды	186	52%	Ретинопатии
			44%	Тугоухость
			20%	Миопатии/нейропатии
			16%	Митохондриальные болезни
			3%	Колоректальный рак
Wang et al., 2014	Baylor College of Medicine, США	65	82%	Пигментный ретинит
Wortmann et al., 2015	Radboud University Medical Center, Нидерланды	109	39%	Митохондриальные болезни

Объективные причины отсутствия ожидаемой эффективности метода NGS



Мутации, недоступные выявлению с помощью NGS:

- **Экспансия тринуклеотидных повторов** (наследственные атаксии, хорея Гентигтона, синдром ломкой хромосомы Х),

- **Гетерозиготные делеции и вставки большого размера** (более нескольких десятков пар нуклеотидов),

- **Сбалансированные хромосомные аномалии** (инверсии, сбалансированные транслокации),

Многим пациентам диагноз не может быть поставлен другим способом

Оценка клинической значимости результатов NGS

1) Аннотация результата

- Название гена и его цитогенетические координаты
- Изменение в ДНК гена и изменение в белке с указанием его типа (миссенс-, нонсенс-мутация, делеция, вставка и др.)
- Заболевания, ассоциированные с данным геном с номерами по каталогу OMIM
- Популяционная частота данной мутации
- Информация о консервативности региона, содержащего мутацию,
- Оценка эффекта мутации, полученная путем использования моделей предсказания in silico
- Оценка патогенности мутации согласно базе данных HGMD (Human Genome Mutation Database), а также специализированным базам данных различных заболеваний (если есть)

Рекомендации

© American College of Medical Genetics and Genomics

ACMG STANDARDS AND GUIDELINES | Genetics inMedicine

Standards and guidelines for the interpretation of sequence variants: a joint consensus recommendation of the American College of Medical Genetics and Genomics and the Association for Molecular Pathology

Sue Richards, PhD[1], Nazneen Aziz, PhD[2,16], Sherri Bale, PhD[3], David Bick, MD[4], Soma Das, PhD[5], Julie Gastier-Foster, PhD[6,7,8], Wayne W. Grody, MD, PhD[9,10,11], Madhuri Hegde, PhD[12], Elaine Lyon, PhD[13], Elaine Spector, PhD[14], Karl Voelkerding, MD[13] and Heidi L. Rehm, PhD[15]; on behalf of the ACMG Laboratory Quality Assurance Committee

Оценка клинической значимости результатов NGS

2) Клиническая интерпретация результата

- Корреляция генотипа и фенотипа (требует тесного взаимодействия клинициста и биоинформатика, подробное клиническое описание, фото больного)
- Валидация мутации с помощью секвенирования по Сенгеру
- Сегрегация выявленного варианта в семье пробанда. Требует обследования «трио», обычно это пробанд, мать, отец с помощью секвенирования по Сенгеру. При необходимости следует провести обследование здоровых и больных сибсов

Эффективность диагностики при экзомном секвенировании пробанда либо «трио»

Фенотип	Пробанд Кол-во, %	Трио Кол-во, %	Пробанд + один родитель и/или родственник Кол-во, %
Задержка развития	12/63, 19%	68/211, 32%	2/24, 13%
Задержка развития и гипотония	2/27, 7%	26/80, 33%	0/4, 0%
Задержка развития и эпилепсия	4/26, 19%	27/73, 37%	1/9, 11%
Задержка развития и дисморфии	4/30, 13%	37/99, 37%	3/15, 20%
Задержка развития и аутизм	02/10, 0%	10/47, 21%	1/12, 8%
Задержка развития и порок сердца	1/4, 25%	9/30, 30%	1/2, 50%
Атаксия и неврологические расстройства	10/77, 13%	1/6, 17%	0/3, 0%
Мышечные дистрофии	14/57, 25%	8/15, 53%	0/2, 0%
Кардиомиопатии и аритмии	7/23, 30%	3/4, 21%	0/2, 0%
Расстройство полового развития	5/18, 28%	0/14, 0%	1/3, 33%
Заболевания сетчатки	5/12, 42%	7/11, 64%	3/8, 38%

Уроки, полученные клиницистом, при работе с NGS

Урок 1. Каждое клиническое наблюдение с применением NGS – научное исследование, которое дает дополнительные знания о патогенезе заболеваний

Клиническое наблюдение 1

Фенотип пробанда: Клинические и рентгенологические признаки, а также биохимические данные указывают на диагноз гипофосфатазии: задержка физического развития, задержка моторного развития, узкая грудная клетка конической формы, деформация костей черепа

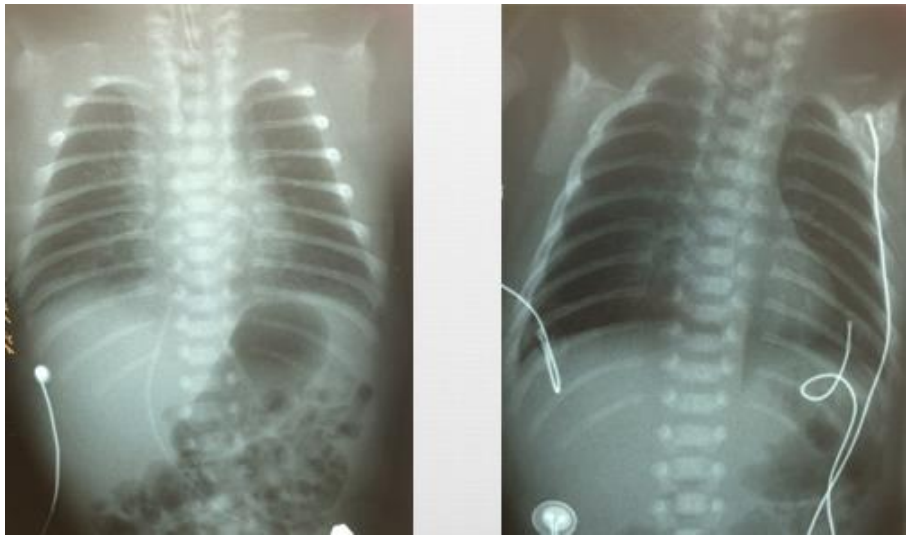

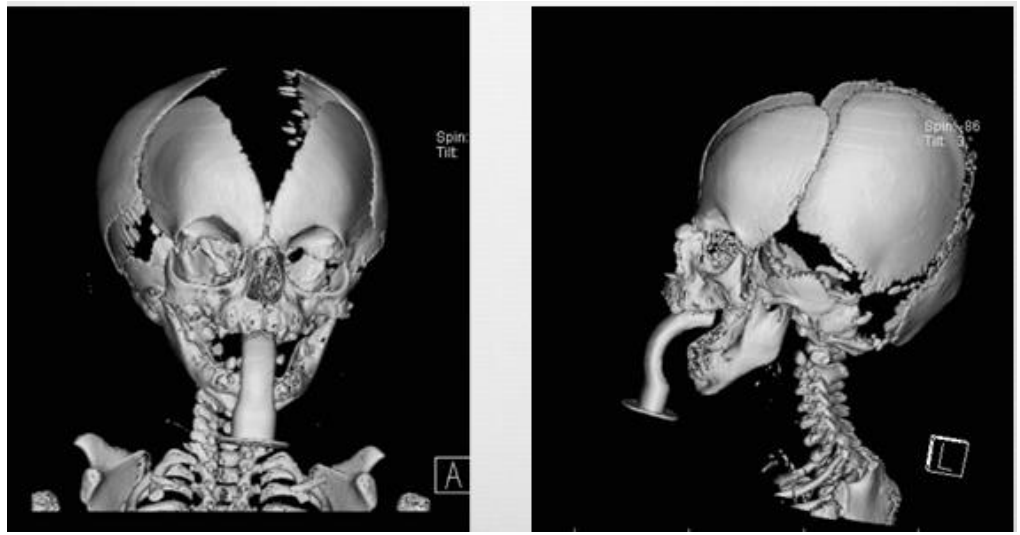

- **Рентгенологические данные:** нарушение минерализации костей, остеопороз, отставание костного возраста, широкие промежутки между костями черепа

- **Биохимические исследоавания:** снижение активности щелочной фосфатазы: 105, 126, 127, 118, 70, 99, 149, 64, 72, 83 единиц, повышение кальция в крови, повышение уровня субстратов ЩФ – пиридоксальфосфата в крови в 3 раза и фосфоэтаноламина в моче на 70%
- **Обследование до NGS**: исследование мутаций в гене *ALPL* методом прямого секвенирования выявило наличие частого полиморфизма

- **Генотип пробанда после NGS:** выявлена мутация Arg176Trp в гене *RUNX2,* гетерозиготные мутации в котором связаны с клейдокраниальной дисплазией

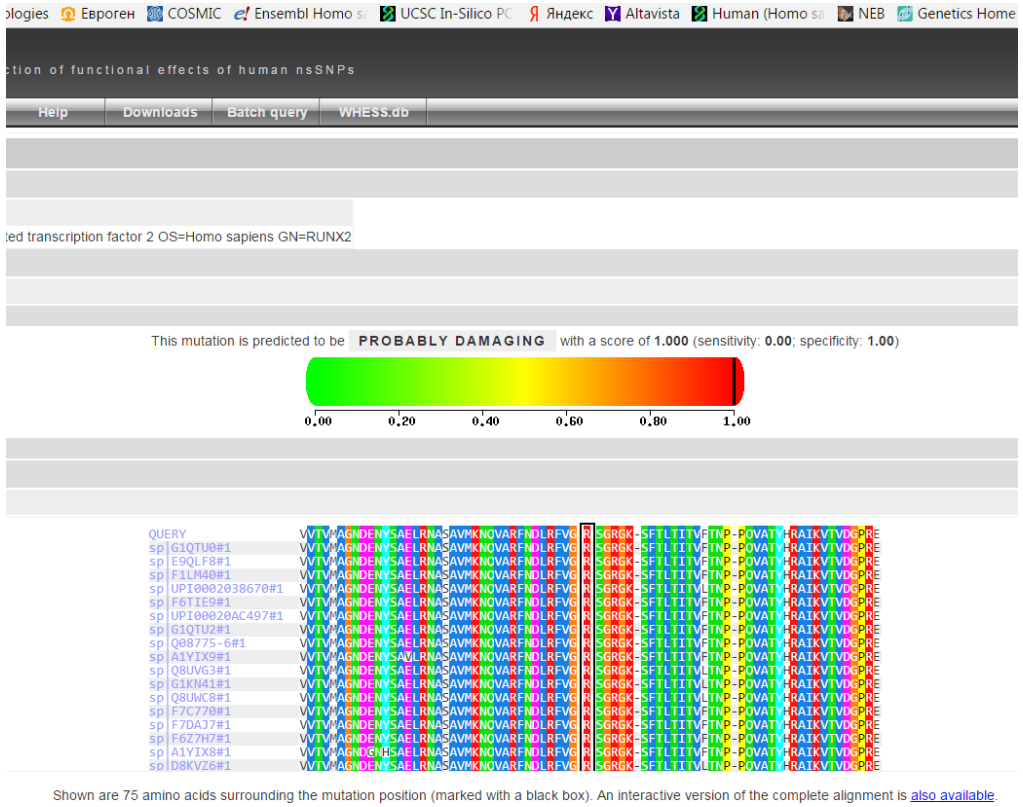

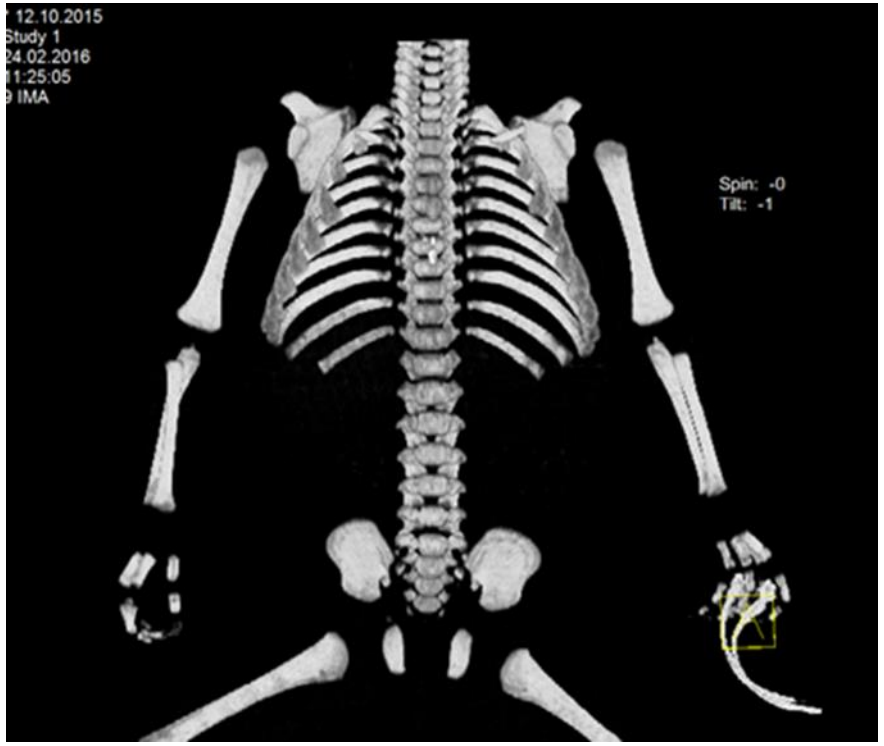

- Ген *RUNX2* кодирует транскрипционный фактор; по данным исследований у модельных животных с мутациями *RUNX2*, наблюдается нарушение экспресии гена *ALPL*

Урок 2. Выявление форм заболеваний с атипичным или стертым течением

Клиническое наблюдение 2:

- **Фенотип пробанда:** Задержка психомоторного развития. Бледность кожи, дефицит подкожно-жирового слоя. Обычное соотношение лицевой и мозговой части черепа. Нет микроаномалий. Пальпаторно печень+1 см. Регресса развития не отмечалось
- **Обследование до NGS:** SSCP-анализ кодирующей последовательности гена *MECP2* и секвенирование 3 и 4 экзонов гена *MECP2* - мутаций не определено. Кариотип 46,XX, arrayCGH – геномных аномалий не определено.

- **Генотип пробанда после NGS:** Выявлены мутации c.2528G>A и c.2097dup в гене *PEX1* в гетерозиготном состоянии
- Результат подтвержден методом прямого автоматического секвенирования
- Обследование трио – мутации в транс-положении

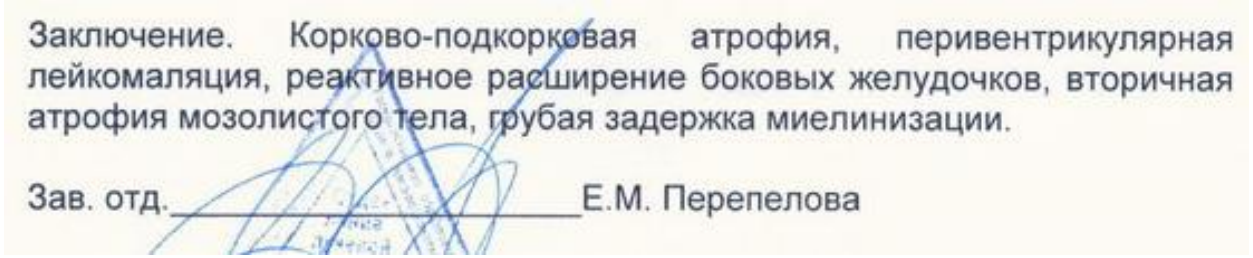
Заключение. Корково-подкорковая атрофия, перивентрикулярная лейкомаляция, реактивное расширение боковых желудочков, вторичная атрофия мозолистого тела, грубая задержка миелинизации.

Зав. отд._____Е.М. Перепелова

Фенотип синдрома Цельвейгера

C. Zellweger cerebrohepatorenal syndrome

Результаты исследования очень длинноцепочных жирных кислот (ОДЦЖК):

ОДЦЖК		С22	С24	С26	С24/С22	С26/С22
Концентраци (мМ/мл)		34,9	32,2	2,8	0,92	0,08
Норма	min	25,60	22,60	0,22	0,64	0,01
	max	120,60	80,00	2,20	0,88	0,02

Заключение:

В плазме крови пациента повышена концентрация кислоты С26 и соотношение кислот С24 к С22, С26 к С22. Данные изменения характерны для пероксисомной патологии.

OU – поражение центрального отдела зрительного анализатора, нисходящая ЧАЗН. Гиперметропический сложный астигматизм слабой степени. Непостоянное енсорное расходящееся косоглазие.

ЗАКЛЮЧЕНИЕ: Гепатомегалия. Реактивные изменения сосудов печени? Внутрипеченочных желчных протоков? Аномалии формы, увеличение желчного пузыря. Утолщение стенки желчного пузыря. Реактивные изменения поджелудочной железы. Спленомегалия.

« » 200 г. Врач

Выводы:

Известные заболевания (синдром Цельвейгера) могут иметь атипичное течение

Оба родителя являются носителями мутаций гена *PEX1*, следовательно риск повторного рождения больного ребенка 25%

Необходима пренатальная диагностика заболевания у плода при последующих беременностях

Урок 3. Необходимость обследования больного с применением комплекса генетических методов (не только NGS)

Клиническое наблюдение 3 Возраст: 2 5 года

- **Фенотип пробанда**: задержка психомоторного развития страбизм
- **Результат экзомного секвенирования**: определена миссенс-мутация c.1327G>A p.A443T в 4 экзоне гена *MECP2* в гомозиготном состоянии подтвердилась при секвенировании по Сенгеру

Повторная оценка фенотипа после секвенирования: есть минимальные не совсем типичные для синдрома Ретта стереотипии неловкость при манипуляциях предметами. Симптомы с течением времени прогрессируют. Можно предположить синдром Ретта.

- Поиск мутации в специализированной базе данных по мутациям гена *MECP2* – rettBASE: клиническое значение мутации **c.1327G>A p.A443T** не определено она наблюдалась у здорового индивидуума

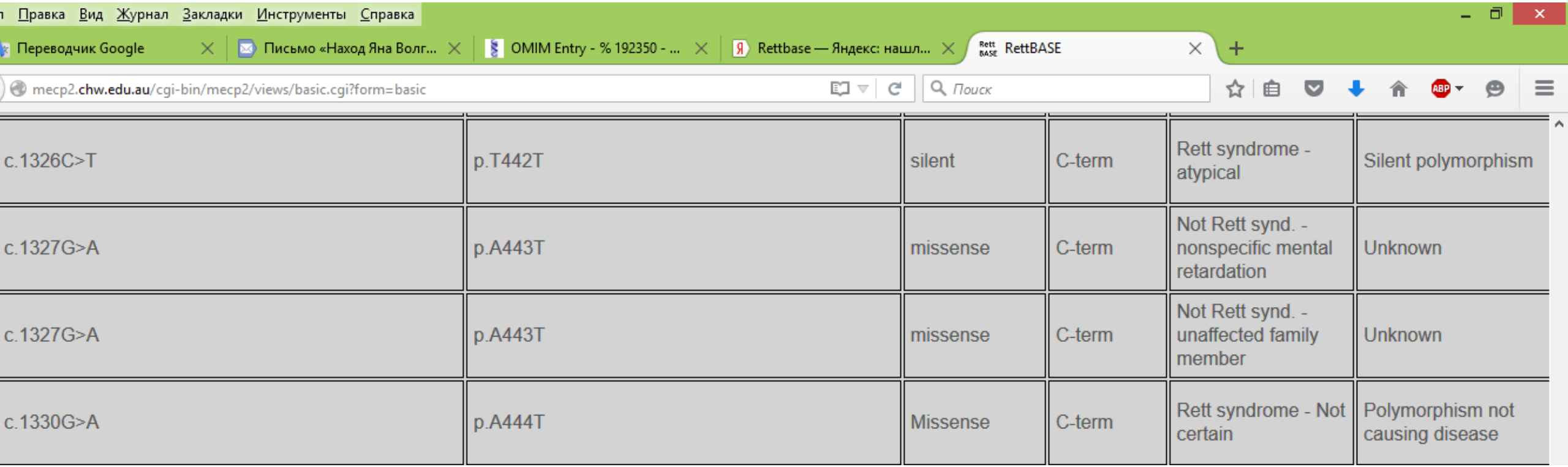

c.1326C>T	p.T442T	silent	C-term	Rett syndrome - atypical	Silent polymorphism
c.1327G>A	p.A443T	missense	C-term	Not Rett synd. - nonspecific mental retardation	Unknown
c.1327G>A	p.A443T	missense	C-term	Not Rett synd. - unaffected family member	Unknown
c.1330G>A	p.A444T	Missense	C-term	Rett syndrome - Not certain	Polymorphism not causing disease

Обследование матери методом секвенирования по Сенгеру: найдена мутация c.1327G>A p.A443T в гене *MECP2* в гетерозиготном состоянии

Почему девочка гомозиготна по мутации?

У пробанда есть делеция во втором аллеле гена *MECP2* недетектируемая методом секвенирования?

MOLECULAR CYTOGENETICS
IMPACT FACTOR 2.14

Top
Abstract
Background
Results
Discussion
Conclusions
Methods
Abbreviations
Competing interests
Authors' contributions
Authors' info...
Acknowledgments
References

ontent/6/1/53#sec2

Research

Highly accessed | Open Access

Xq28 (MECP2) microdeletions are common in mutation-negative females with Rett syndrome and cause mild subtypes of the disease

Ivan Y Iourov[1,2,3*], **Svetlana G Vorsanova**[1,2,4], **Victoria Y Voinova**[1,2,4], **Oxana S Kurinnaia**[1,2,4], **Maria A Zelenova**[1,2], **Irina A Demidova**[1,2,4] and **Yuri B Yurov**[1,2,4]

* Corresponding author: Ivan Y Iourov ivan.iourov@gmail.com

▾ Author Affiliations

[1] Mental Health Research Center, Russian Academy of Medical Sciences, Moscow 117152, Russia

[2] Institute of Pediatrics and Children Surgery, Ministry of Health of the Russian Federation, Moscow 125412, Russia

[3] Department of Medical Genetics, Russian Medical Academy of Postgraduate Education, Moscow 123995, Russia

[4] Moscow City University of Psychology and Education, Moscow 127051, Russia

For all author emails, please log on.

Molecular Cytogenetics 2013, **6**:53 doi:10.1186/1755-8166-6-53

Molecular Cytogenetics
Volume 6

Viewing options
Abstract
Full text
PDF (1.0MB)
ePUB (167KB)
Additional files

Associated materia
PubMed record
Article metrics
Readers' comments

Related literature
Cited by
Google blog search
Other articles by authors
▸ on Google Scholar
▸ on PubMed

Дообследование пробанда:

Определение протяженных делеций в гене *MECP2* методом ПЦР в реальном времени (TaqMan Real-time PCR: Hs00712241 Hs04513423).

Заключение: Определена протяженная делеция в гене *MECP2* в 3-4 экзонах.

Вывод: данная делеция является причиной развития заболевания у пробанда. Подтвержден диагноз синдрома Ретта.

Клиническое наблюдение 4:

- **Фенотип пробанда**: у ребенка на основании клинических данных о рахитоподобных деформациях скелета, рентгенологических признаков нарушения минерализации костей и биохимических данных (высокая активность щелочной фосфатазы в крови, гиперфосфатурия и гипофосфатемия) установлен диагноз гипофосфатемический рахит
- **Результат экзомного секвенирования:** Мутаций в генах *PHEX, CLCN5, FGF23, ENPP1, DMP1, SLC34A1* не выявлено. Обнаружена мутация в 13 экзоне гена *SLC34A3:* выявлена редкая аминокислотная замена p.Pro465Leu/c.1394C>T в гетерозиготном состоянии. Замена находится в высококонсервативной области, является вероятно патогенной. Гомозиготные и компаунд-гетерозиготные мутации в гене *SLC34A3* ведут к развитию гипофосфатемического рахита (OMIM 241530).

Описан аутосомно-рецессивный тип наследования заболевания, поэтому необходим поиск второй мутации

Комментарий специалиста по биоинформатике: Второй мутации в гене *SLC34A3* не выявлено, но с 5'конца гена наблюдается протяженный регион потери гетерозиготности, в который попадают также соседние гены: *GRIN1, LRRC26, NDOR1, RNF224.* Ближайший достоверно гетерозиготный участок находится в восьмом интроне гена *MAN1B1*. Потеря гетерозиготности наблюдается в регионе размером около 131 Kb По косвенным данным, полученным при NGS, о потере гетерозиготности можно предположить наличие делеции второго аллеля

Вывод:
Для корректного генетического диагноза ребенку недостаточно выявления точковой мутации одного из аллелей методом NGS; необходимо определение делеции второго аллеля. В данном случае предпочтительно использование молекулярного кариотипирования.

Спасибо за внимание!